Dolor del miembro fantasma

Dolor crónico: dolor neuropático

CONTENIDO

1. Objetivos
2. Introducción
3. Definición, conceptos básicos y clasificación
4. Fisiopatología
   - Factores periféricos
   - Factores centrales
   - Factores psicológicos
5. Aspectos clínicos
   - Síntomas clínicos
   - Exploración física
   - Pruebas de diagnóstico
6. Abordaje diagnóstico
   - Diagnóstico diferencial
7. Manejo multidisciplinar
   - Terapia del espejo
8. Terapia farmacológica
9. Técnicas invasivas
   - Bloqueos nerviosos
   - Acupuntura
   - Neuroestimulación
   - Estimulación de cordones posteriores medulares
10. Conclusiones
11. Bibliografía

Objetivos

- Conocer las especificidades del dolor del miembro fantasma, así como la etiopatogenia.
- Comprender las características clínicas de este tipo de dolor útil para establecer el diagnóstico de esta patología.
- Entender el abordaje terapéutico del dolor del miembro fantasma.

Introducción

El síndrome de miembro fantasma es la sensación de dolor provocada posterior a una amputación de un miembro o extremidad, hasta un 95 % de los pacientes refieren síntomas o sensaciones dolorosas e indoloras de tipo neurológico, independientemente de la etiología de la misma.

Para entender los diferentes procesos fisiopatológicos y psicológicos que acontecen en torno a las amputaciones, hay que remontarse a las primeras descripciones realizadas por el cirujano militar francés Ambroise Paré en el año 1511, que caracterizó el síndrome post amputación y propuso diferentes modelos para explicar el dolor.

En estudios subsecuentes, Charles Bell publicó una monografía en la que al final de uno de los capítulos se relata el caso de un amputado de miembro superior que continuaba sintiendo el miembro (1830). Aunque no es hasta el año 1866 donde se encuentra la primera descripción completa y detallada del dolor producido en el miembro amputado, siendo acuñado el término de *phantom pain* en los estudios realizados por el Dr. Silar Weir Mitchell, neurólogo norteamericano. Desde entonces hasta estos días, las referencias y estudios al respecto, pasando incluso por referencias literarias como el libro de Moby Dick de Herman Melville en el año 1851, son múltiples.

Actualmente, no existe consenso acerca de la prevalencia del síndrome del miembro fantasma. Se estima que puede oscilar entre el 49 y el 83 % de los pacientes amputados y la incidencia puede variar desde 2 a 80 %, lo cual se atribuye a que muchos pacientes no reportan el dolor por temor a ser estigmatizados.

El 18 % de los pacientes con dolor en el miembro fantasma refieren no poder participar en actividades laborales, 33,5 % reportan interferir con la capacidad de trabajo, 82 % con trastornos del sueño y 45 % en las actividades de la vida diaria.

Definición, conceptos básicos y clasificación

El dolor del miembro fantasma significa experimentar dolor en una parte del cuerpo que ya no existe y esto no solo ocurre en brazos y piernas, sino que también se ha descrito en mamas, pene, lengua, entre otras. Se describe sintomatología como dolor, picor y hormigueo, lo cual se agrava si la persona se pone nerviosa o cuando alguien se acerca a la parte del miembro que existía.

El dolor del miembro fantasma habla sobre la representación del miembro virtual en el cerebro, puesto que, en él, existe un cuerpo virtual completo que permite conocer la situación de cada una de las partes corporales en la realidad. Por todo ello, si se habla de un miembro inferior amputado, aunque la pierna no esté, la representación virtual de la misma y la relación con el resto del cuerpo existen en el cerebro.

El síndrome de miembro fantasma es una condición que se presenta en sujetos que han sufrido amputación. Lo integran tres entidades bien definidas que con frecuencia coexisten en el paciente *(tabla 1)*:

Según la Sociedad Española del dolor, dentro del dolor postamputación se pueden encontrar tres tipos de sensaciones y clasificaciones. Estas son la Sensación del Miembro Fantasma (PLS), Dolor del Miembro Fantasma (PLP) y dolor en el muñón. El último de ellos, como bien indica el nombre, consiste en dolor localizado en el muñón del miembro amputado fuera del periodo de cicatrización y puede ser de origen muscular, nervioso, vascular, por la cirugía, entre otros. Por otro lado, la sensación del miembro fantasma no es un fenómeno doloroso, es decir, se basa en sensaciones de cualquier otro tipo del miembro que ya no existente, por ejemplo, la sensación de manera consciente de tener el miembro, aunque no esté. En cuanto al PLP, si se hace referencia a la sensación de dolor por el miembro inexistente tras la amputación *(figura 1)*.

Síndrome de miembro fantasma	
1. Dolor por miembro fantasma (PLP)	Sensación dolorosa referida a la ausencia de un miembro.
2. Sensación por miembro fantasma (PLS)	Cualquier sensación en ausencia de un miembro, excepto dolor.
3. Dolor en el muñón	Dolor localizado en el muñón.

Tabla 1. Síndrome de miembro fantasma.

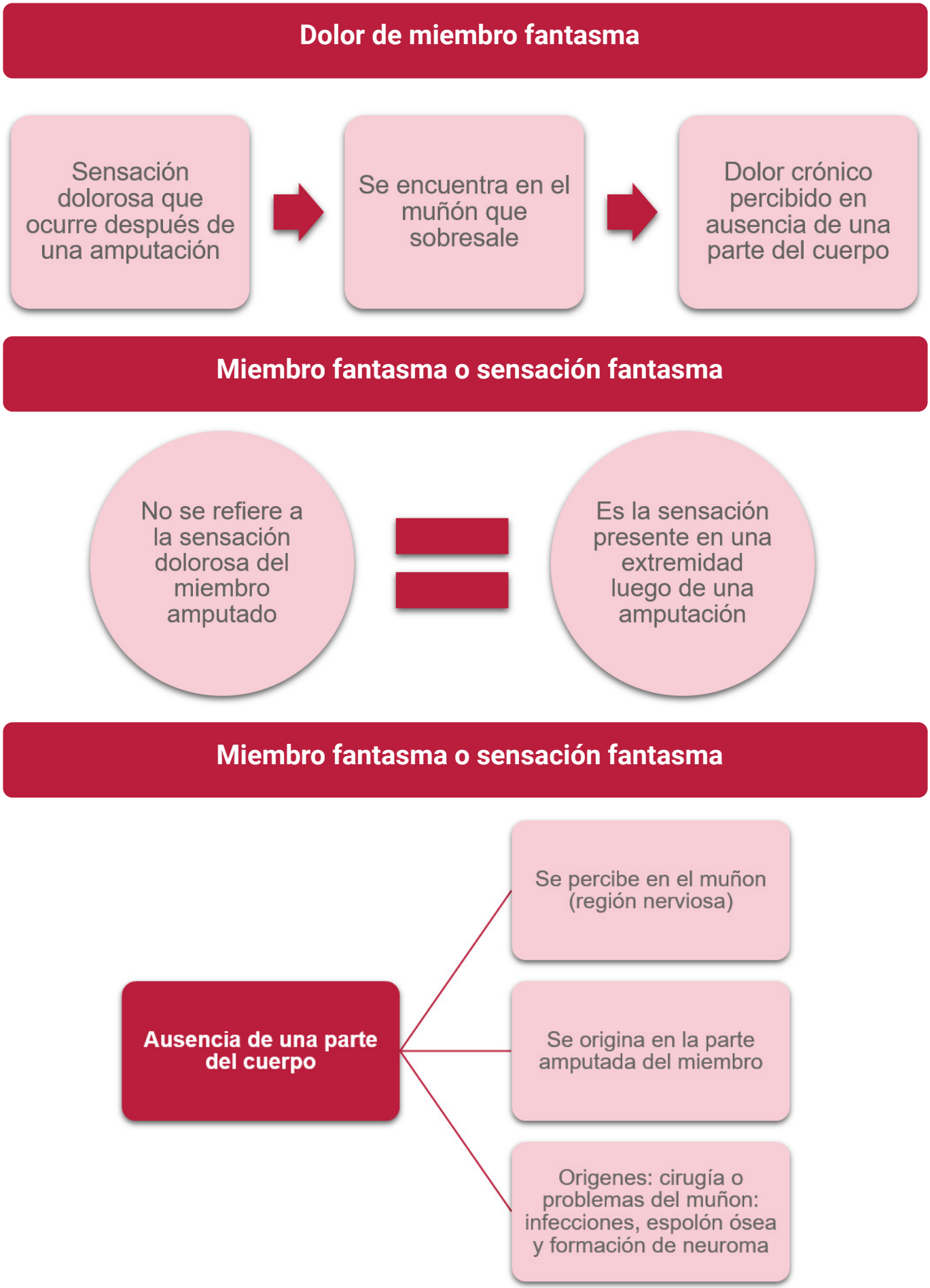

Figura 1. Clasificación de la sensación dolorosa.

Con todo lo dicho, si se introduce en el papel del paciente y la sintomatología, se puede ver que las PLS las expresan como hormigueo y calidez, sin embargo, cuando se habla de PLP, se definen como ardorosas o punzantes a lo largo de todo el miembro amputado. Estas sensaciones dolorosas y no dolorosas pueden durar desde segundos a horas, siendo diarias o semanales, todo ello varía según el paciente.

Fisiopatología

Los mecanismos teóricos propuestos para explicarlo incluyen mecanismos periféricos relacionados con la hiperactividad del muñón y posible desarrollo de un neuroma doloroso, mecanismos neuronales centrales con sensibilización y cambios a nivel de la médula espinal, reorganización cortical y disociación sensorial cortico-motora, esquema corporal, neuromatriz e hipótesis de la neurofirma y mecanismo psicogénico.

Factores periféricos

Cuando ocurre sección nerviosa se presenta una degeneración neuronal retrógrada y reducción de las neuronas aferentes como resultado de la lesión y del edema. Esto induce la formación de neuroma y la expansión de forma desorganizada de terminaciones nerviosas tipos A delta y C con impulsos ectópicos, que se desencadenan ante estímulos químicos y mecánicos.

La degeneración sustancial de las fibras tipo C en la lámina II de la médula, que transmiten normalmente estímulos dolorosos, permite que fibras *A beta* se reorganicen y hagan sinapsis en la lámina II (en condiciones normales estas fibras conducen estímulos de propiocepción en las láminas III y IV).

En el desarrollo del dolor neuropático acontecen a nivel periférico tres procesos transcendentes: la reacción inflamatoria e inmunológica, la neurogénesis anormal y las alteraciones en las estructuras moleculares de las neuronas primarias nociceptivas, que afectan esencialmente a canales iónicos y receptores de membrana:

1. **Reacción inflamatoria e inmunológica:** una vez se ha creado la lesión se produce una respuesta inflamatoria e inmunológica que infiltra las células de tejidos próximos al nervio en el foco de la lesión.
2. **Neurogénesis anormal:** cuando se da una lesión nerviosa hay degeneración de algunas fibras, pero también hay desarrollo de prolongaciones en esas mismas fibras, llamadas neuromas, que pueden contactar y superponerse a fibras sanas de alrededor, produciendo así, la hiperalgesia nombrada anteriormente.
3.. **Alteración de estructuras moleculares:** al haber un daño nervioso, la transcripción genética no se da de forma correcta, de manera que la secuencia y síntesis de proteínas se ve alterada, afectando así a los canales iónicos y receptores de membrana, motivo por el cual se cree que se produce un descenso de umbral de excitación y una hiperactividad neuronal en las fibras dañadas.

Factores centrales

Se ha visto que el dolor del miembro fantasma tiene relación con cambios en la imagen del miembro apuntado en la cortical, secundario a la neuroplasticidad de las zonas aferentes del miembro amputado. Estos son los cambios en la representación de la corteza cerebral se han asociado como generadores del PLP.

Desde el descubrimiento del efecto de potenciación a largo plazo (o fenómeno de *wind up*) hace 50 años, aproximadamente, los pasos celulares y moleculares que provocan la perpetuidad del dolor neuropático crónico han sido objeto de estudio. Se ha descrito principalmente la liberación presináptica aumentada de glutamato, aumento en la expresión de receptores de N-metil-D-aspartato (NMDA) posinápticos, aumento del flujo de Ca2+ en ellos, activación de proteína cinasa dependiente de calmodulina y, por ende, la producción de receptores de ácido α-amino-3-hidroxi-5-metil-4-isoxazolpropiónico (AMPA) permeables a Ca2+.

La reorganización cortical se ha descrito en un modelo de neuroplasticidad de la corteza somatosensorial primaria, de aproximadamente 2-3 cm, con invasión de áreas neuronales adyacentes de la zona cortical que representaba el miembro amputado.

Factores psicológicos

Aunque no parecen contribuir a la etiología, sí pueden afectar el curso y la severidad del dolor. Es probable que la reorganización ocurra no solo en áreas sensoriales del dolor, sino también en áreas afectivas del dolor, como la ínsula, el giro cingulado anterior y la corteza frontal *(tabla 2).*

Aspectos clínicos

Casi la totalidad de las personas amputadas perciben sensaciones del miembro fantasma, las cuales han sido descritas y clasificadas por Weinstein como cinéticas, cinestésicas y exteroceptivas *(tabla 3).*

El dolor de miembro fantasma aparece en la mayoría de los pacientes que ha sufrido una amputación, aproximadamente en un 50-85 % de los pacientes amputados, producido en la gran mayoría de los casos de forma precoz; siendo un 50 % en las primeras 24 horas y un 25 % más dentro de la primera semana. No se descarta la aparición de forma diferida.

Factores relacionados con la generación del dolor de miembro fantasma	
Factores periféricos	Impulsos ectópicos desde el neuroma del muñón y el ganglio de la raíz dorsal
	Pérdida selectiva de fibras tipo C
	Reacción inflamatoria e inmunológica
	Neurogénesis anormal
	Alteraciones en las estructuras moleculares de las neuronas primarias nociceptivas
Factores centrales	Reorganización cortical
	Desenmascaramiento de conexiones nerviosas
	Neuroplasticidad
	Incongruencia sensorial y motora
	Alteraciones en la actividad glial y neuronal
Factores psicológicos	Reorganización de áreas afectivas del dolor: ínsula, giro cingulado anterior y corteza frontal

Tabla 2. Factores relacionados con la generación del dolor de miembro fantasma.

Clasificación de las sensaciones del miembro fantasma	
Cinéticas	Sensaciones de movimiento en una extremidad fantasma
Cinestésicas	Sensaciones que abarcan forma, tamaño y posición
Exteroceptivas	Sensaciones de frío, calor y parestesias, entre otras, como el dolor en la extremidad fantasma

Tabla 3. Clasificación de las sensaciones del miembro fantasma.

En cuanto a la causa de la amputación, se ha observado la mayor incidencia del síndrome en pacientes con enfermedades vasculares, diabetes, amputaciones traumáticas y la menor incidencia en pacientes con deformidades congénitas *(figura 2).*

Se han descrito algunos factores de riesgo para la aparición de Miembro Fantasma Doloroso (MFD) *(figura 2);* de estos, la intensidad del dolor en la extremidad pre-amputación tiene una asociación estadísticamente significativa. Recientemente, la intensidad del dolor postoperatorio también se ha encontrado como factor asociado. Adicionalmente, se han descrito otros factores de riesgo tales como la radioterapia postoperatoria y la amputación del miembro inferior. Los factores de riesgo para MFD anteriormente señalados pueden coexistir. El dolor preexistente en la extremidad puede aumentar en duración y severidad si el paciente requiere múltiples cirugías, intentos de salvar la extremidad o si se infecta antes de ser llevado a la amputación.

Existen factores de riesgo de aparición del MFD que son modificables por el médico. La severidad del dolor agudo postoperatorio es el factor de riesgo más fuertemente asociado con la cronificación de síndromes postquirúrgicos como el MFD, el síndrome postoracotomía, el síndrome post herniorrafia inguinal, entre otros.

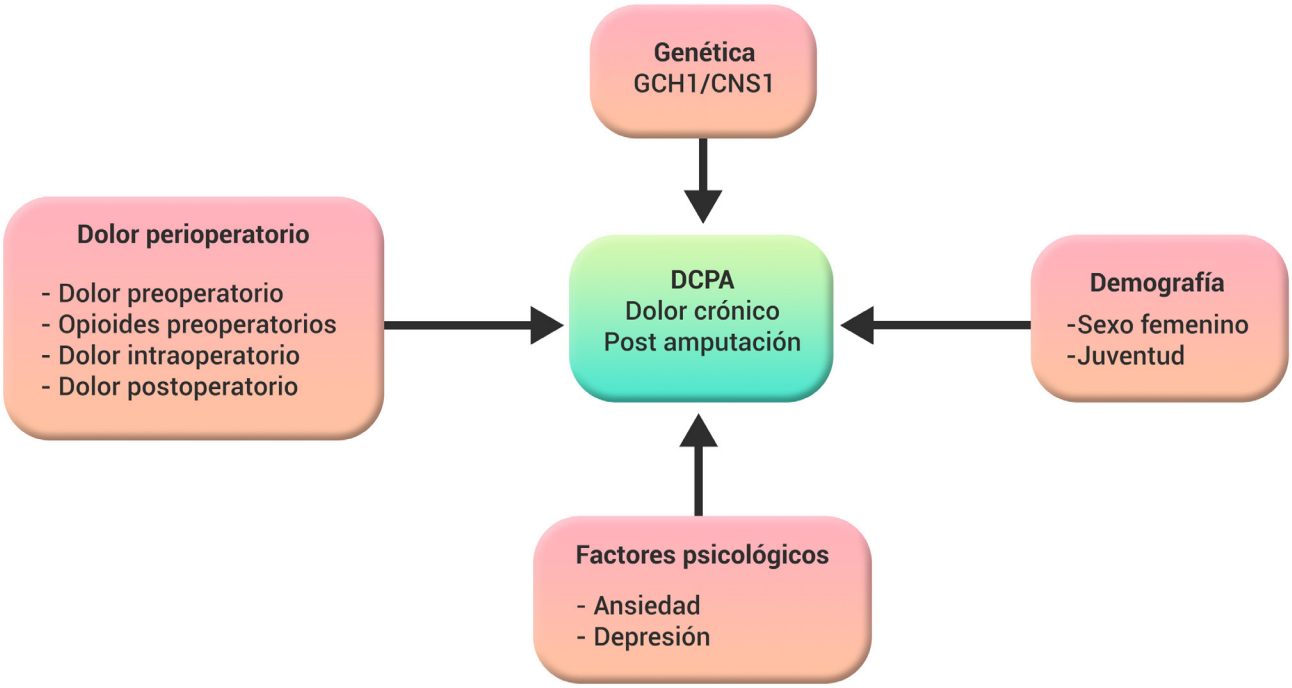

Figura 2. Factores de riesgo para desarrollar dolor crónico post-amputación.

Los factores de riesgo psicosociales están implicados en la cronificación del dolor, tienen impacto sobre la funcionalidad de la persona y sobre el desarrollo de trastornos emocionales, como depresión. Los principales factores de riesgo de este tipo incluyen distorsiones cognitivas, como la ideación catastrófica y mecanismos de defensa desadaptativos.

Síntomas clínicos

Los pacientes generalmente describen las sensaciones de miembro fantasma como sensación de hormigueo alfileres y agujas, punzante, con ardor, opresión, descarga eléctrica, calambres, trituración, picazón y dolor similar al descrito antes de la amputación, con una intensidad entre 2,7 y 7,7 en la escala visual análoga (EVA) de 10 cm, en las partes del cuerpo con mayor representación en la corteza somatosensorial (homúnculo de Penfield) como en partes distales, dedos y palmas en extremidades superiores, planta, empeine y tobillo en las extremidades inferiores amputadas, usualmente intermitentes.

La presentación clínica del paciente con Dolor Fantasma (DF) es variada, esta presentación heterogénea en los síntomas puede estar asociada con los distintos mecanismos productores de esta enfermedad. Las crisis dolorosas son reportadas como ardorosas o punzantes como eventos diarios o semanales y pueden durar frecuentemente de segundos a horas y, raramente, días o semanas.

El 84 % de los pacientes amputados con DF lo reporta durante un día por semana, con una duración de 6 a 10 horas al día, con una intensidad de 3 a 8 en EVA. En 49 a 63 % de los pacientes amputados aparece un fenómeno descrito como telescópico. En el fenómeno telescópico, la porción proximal del miembro fantasma se percibe como faltante o encogida, por lo que la porción más distal del miembro fantasma se percibe como flotando cerca o dentro del muñón. Se ha propuesto que el fenómeno telescópico se origina por la mayor representación cortical del segmento distal en relación a los segmentos más proximales. El fenómeno telescópico está relacionado con una mayor presencia de dolor en el miembro fantasma.

Cuando se habla de un síndrome postamputación, es importante saber que tal condición no solo trae consigo evidentes cambios físicos, sino que también conlleva alteraciones psicológicas y sociales fuertes debido a las dificultades que presentará la persona en reconstruir el proyecto de vida, pudiendo presentarse cambios en el estado de ánimo y sensación de inutilidad, aspecto que, de no ser tratados a tiempo podrían impedir la adherencia del individuo a un buen tratamiento físico y psicológico, acrecentando las dificultades. Debido a ello, se considera indispensable contemplar los distintos tipos de sensaciones que se presentan en los casos de amputación para de esta manera ser más exactos en constituir el tipo de tratamiento.

Exploración física

La exploración física aporta datos importantes como hallazgos de puntos gatillo en el muñón que desencadenan el dolor de miembro fantasma. Ocasionalmente, puede haber alteraciones en la sensibilidad y temperatura del muñón. Los neuromas se encuentran en solo 20 % de los pacientes.

Pruebas de diagnóstico

Al momento no hay una prueba estándar para diagnóstico. El muñón puede estar frío y la termografía puede ser útil como prueba diagnóstica si hay síntomas presentes de distrofia simpática refleja.

Todos los pacientes deben ser evaluados con escalas unidimensionales, como la escala análoga de dolor, visual, verbal o de rostros de acuerdo con la edad. También pueden ser utilizadas escalas conductuales en caso de niños de corta edad y escalas multidimensionales si se cuenta con personal entrenado en su uso.

Abordaje diagnóstico

Se sugiere un estudio escalonado de cada caso de manera individual. Una adecuada anamnesis, historia clínica y exploración física determinan casi la totalidad del diagnóstico del dolor de miembro fantasma, solo en algunos casos es necesario recurrir a exámenes complementarios para la confirmación del diagnóstico y descartar otras afecciones *(figura 3)*.

Diagnóstico diferencial

El curso habitual del dolor del miembro fantasma es permanecer sin cambios o presentar mejoría con el paso del tiempo. Por lo tanto, si los síntomas de dolor de miembro fantasma aumentan en gravedad o empiezan después de largos períodos de tiempo después de la amputación, deben ser tenidos en cuenta otros diagnósticos diferenciales que incluyen *(tabla 4)*:

Diagnóstico diferencial
El dolor radicular por hernia de disco
Neuralgia postherpética
Insuficiencia vascular
Tumores primarios o actividad metastásica

Tabla 4. Diagnóstico diferencial

Manejo multidisciplinar

El manejo del paciente amputado es complejo. Después de la intervención quirúrgica abarca la evaluación posoperatoria, la educación del paciente, el programa de terapia preprotésico, los cuidados de la herida, el manejo del dolor, los cuidados del miembro no amputado, la valoración cardiovascular de los requerimientos energéticos para el uso de la prótesis, el diseño y los componentes de la prótesis, el entrenamiento protésico y las complicaciones del uso de la prótesis. El dolor del miembro fantasma es una complicación frecuente en los pacientes amputados.

El dolor crónico debe tener un abordaje multidisciplinario y multimodal, tanto en la evaluación como en el tratamiento, por lo tanto, es muy importante enfatizar en todos los componentes no farmacológicos y farmacológicos del tratamiento del dolor. El dolor no es solo nocicepción, este implica también las esferas psicológicas y sociales.

El manejo exitoso del dolor crónico requiere abordar todas las condiciones físicas y psicológicas desagradables que provocan dolor. Las terapias que involucran el abordaje sobre la relación de la mente y el cuerpo son bien toleradas con algún soporte de evidencia. Algunas de estas estrategias incluyen la terapia en espejo, terapia psicosocial, hipnosis y meditación, tienen algunas ventajas sobre los procedimientos invasivos: no tienen efectos adversos y pueden ser explicadas al paciente para realizarlas por sí mismo las veces que sean necesarias.

Terapia del espejo *(figura 4)*

No se debe confundir el dolor de miembro fantasma con la sensación de miembro fantasma, dado que la segunda es solamente una sensación no desagradable de existencia del miembro amputado, para estos casos se utiliza la terapia de espejo, esta alternativa de tratamiento fue propuesta por Ramachandran y el grupo en 1996, consiste en imaginar el movimiento de la extremidad amputada y al mismo tiempo observar a través de un espejo el movimiento normal de la otra extremidad. Lo anterior aumenta la reorganización e integración

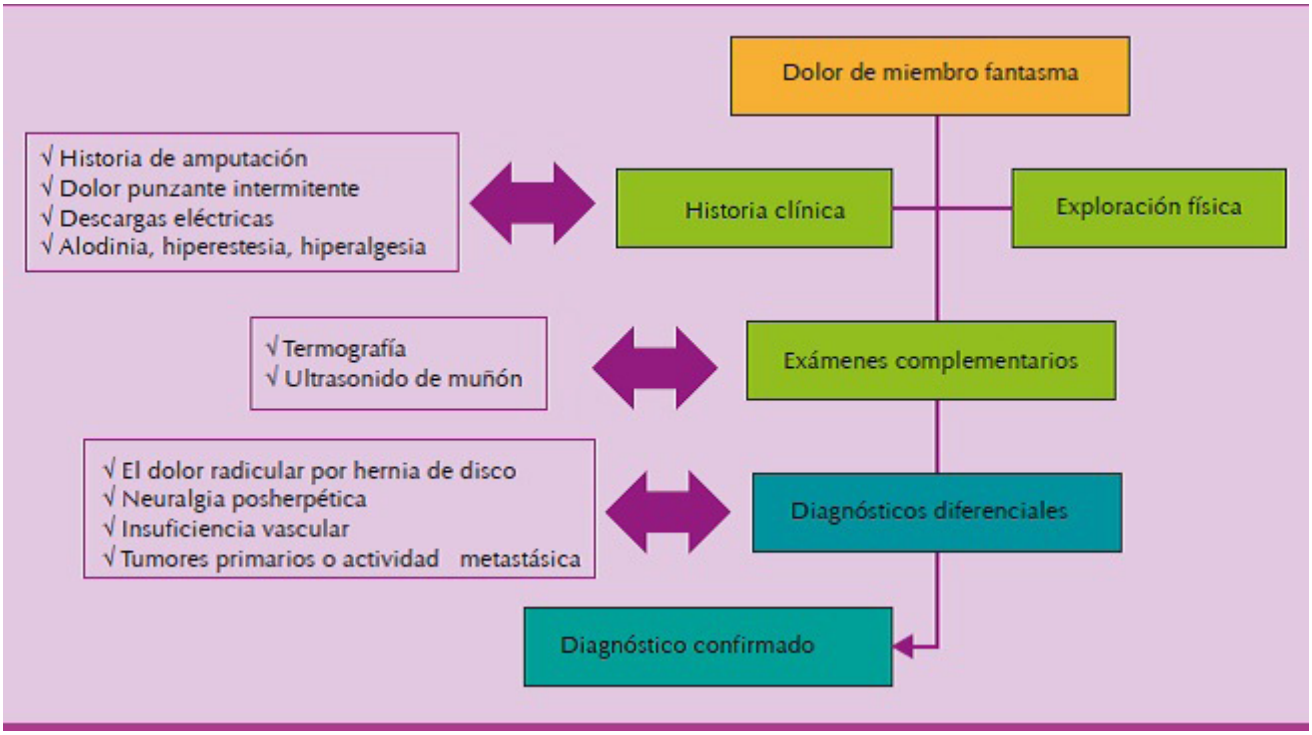

Figura 3. Algoritmo de diagnóstico.

Figura 4. Caja de espejo.

de la incoordinación entre la retroalimentación visual y propioceptiva *(figura 5)*.

Se basa en la teoría propuesta de la neurona en espejo descrita por Rossi y los colaboradores, en la que una neurona en espejo dispara cuando un sujeto observa y actúa la misma acción en la extremidad contralateral. A pesar de que los mecanismos aún se encuentran en investigación, los resultados sugieren que esta terapia podría ser útil en disminuir el dolor en amputados.

En fase inicial de tratamiento, los pacientes deben recibir terapia farmacológica con opioides orales y neuromoduladores, concomitantemente con rehabilitación física, apoyo psicosocial y demás terapias conservadoras *(figura 5)*.

Terapia farmacológica

La base o el primer paso de todo esquema terapéutico para dolor de miembro fantasma es la prevención mediante los diferentes métodos de analgesia perioperatoria (perineural, epidural y subaracnoidea) con anestésicos locales y opioides, esto disminuye las probabilidades de desarrollar el efecto de potenciación a largo plazo o *wind up* *(figura 6)*.

La terapia farmacológica es la modalidad de tratamiento más comúnmente usada para el dolor de miembro fantasma y generalmente no logra el alivio completo. Es muy frecuente encontrar pacientes recibiendo analgésicos inflamatorios no esteroides durante semanas, meses, e inclusive, años, sin tener en cuenta los efectos secundarios de la administración prolongada. Este grupo de analgésicos no tienen indicación en el manejo del dolor crónico neuropático, con excepción de los beneficios adyuvantes del paracetamol asociado con opioides y neuromoduladores.

En la *tabla 5* se especifican los fármacos propuestos en una reciente revisión sistémica, con acción periférica y

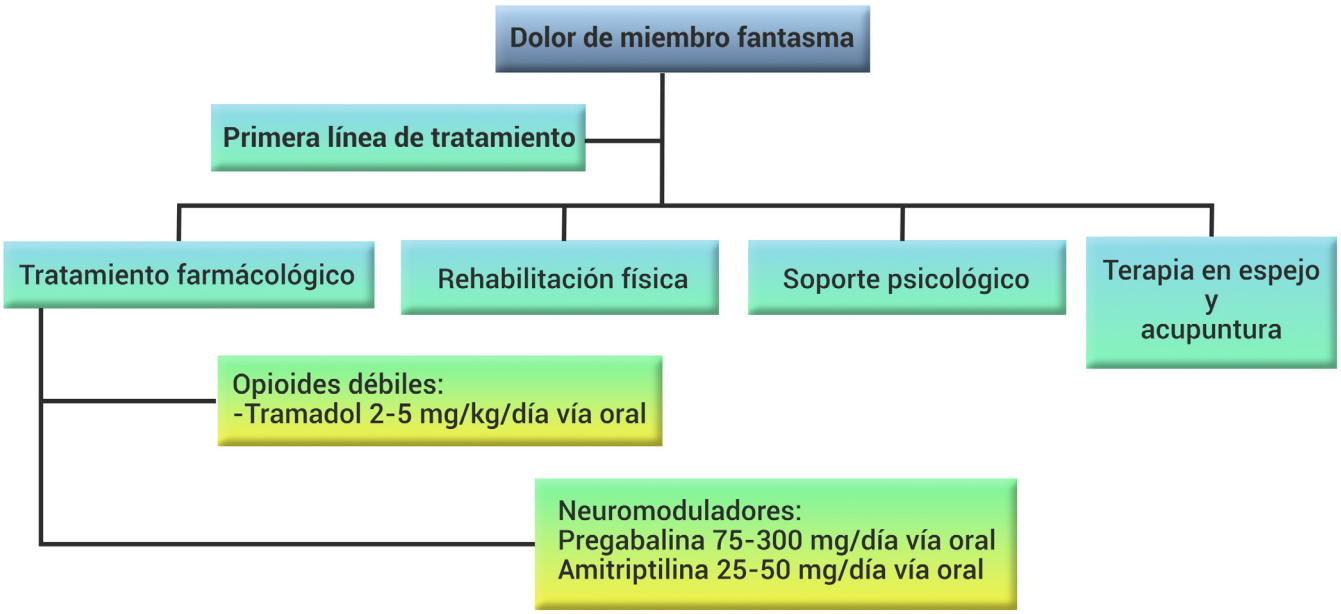

Figura 5. Algoritmo de tratamiento de primera línea.

central para el manejo del dolor de miembro fantasma con los respectivos niveles de evidencia.

Niveles de evidencia:

- **Nivel 1.** Metaanálisis o revisiones sistemáticas
- **Nivel 2.** Uno o más estudios bien diseñados aleatorizados controlados
- **Nivel 3.** Estudios retrospectivos, estudios piloto y descripción abierta
- **Nivel 4.** Anecdóticos, reporte de casos y experiencia clínica *(figura 6)*
- **Antidepresivos:** un estudio ha determinado la eficacia de amitriptilina, en pacientes con al menos 3 meses de dolor de miembro fantasma, la diferencia entre el uso de amitriptilina y el placebo no fue significativa, por lo que no se recomienda el manejo con este medicamento dada la poca evidencia de disminución del dolor, además de sus múltiples efectos adversos, como sequedad bucal, náusea, mareo, sueño, retención urinaria y diarrea.
- **Toxina Botulínica:** se han realizado varios estudios acerca de la efectividad de la toxina botulínica en pacientes que presenten síndrome de miembro fantasma resistente a tratamiento, consiste en la inyección de toxina botulínica, con metilprednisolona (bloqueo de plexos) a una dosis de 50 unidades y se coloca 0,75 ml de lidocaína como coadyuvante, los resultados en cuanto a mejorar la calidad de sueño, depresión y efectos adversos de este tratamiento aún se encuentran en estudio, sin embargo, se habla de resultados positivos.
- **Anticonvulsivantes:** Gabapentina usada a 2,5 gramos al día ha demostrado mejoría en cuanto al dolor de miembro fantasma, sin embargo, varios estudios han demostrado que no existe diferencia significativa en cuanto al placebo.
- **Opioides:** varios estudios de caso control en la revista Cochrane en el año 2018, donde se compara la efectividad de derivados opioides con placebo, la intensidad del dolor, valorada con una escala análoga visual, muestra una reducción significativa del dolor comparado con placebo o terapia espejo, sin embargo, se encontraron varios efectos adversos con el largo uso como estreñimiento, mareos, sudoración profusa, náuseas, e incluso, vértigo.
- **Calcitonina:** el efecto analgésico de la calcitonina fue descrito por primera vez cuando se usó en pacientes con enfermedad ósea de Paget; se observó un descenso en el dolor antes de que el efecto de la hormona en el metabolismo óseo se hiciera presente. Los receptores a calcitonina han sido encontrados en neuronas serotoninérgicas

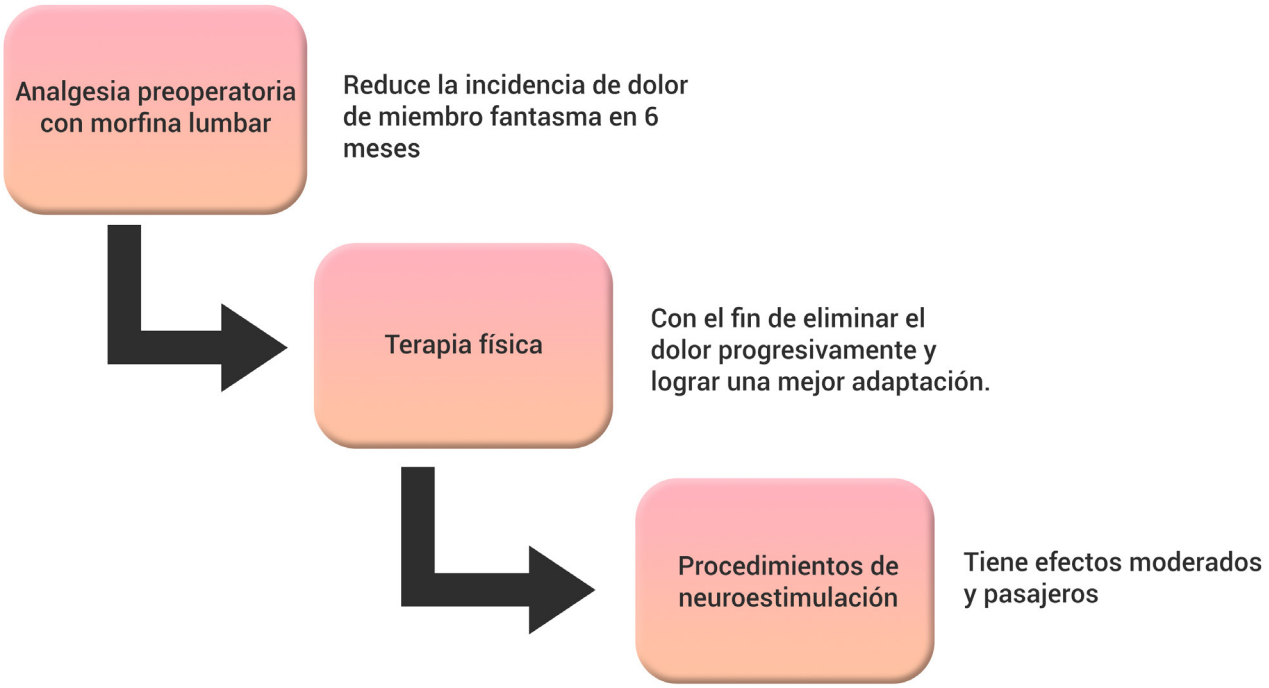

Figura 6. Tratamiento del dolor neuropático tras una amputación.

Manejo farmacológico con niveles de evidencia		
	Medicamentos	**Nivel de evidencia**
Agentes de acción periférica		
Bloqueadores de canales de sodio	Amitriptilina oral	3: sin efecto a largo plazo para reducción del dolor de miembro fantasma
	Ropivacaína y catéter perineural	3: efectivo en fase aguda, pero controvertido a largo plazo
	Bupivacaína + clonidina y catéter perineural	
Inhibición de transmisión neuromuscular	Toxina botulínica intramuscular	2: sin reducción en la severidad del dolor de miembro fantasma crónico
Agentes de acción central		
Antiepilépticos	Gabapentina	2: disminuye el dolor de miembro fantasma
	Topiramato	3: reducción significativa de la severidad del dolor de miembro fantasma comparado con placebo
Opioides	Morfina intravenosa	2: efectivo como tratamiento de dolor agudo de miembro fantasma a corto plazo
	Tramadol oral	2: poco efectivo
Hormonal	Calcitonina intravenosa	2: evidencia controvertida sobre la eficacia en evento agudo
Antagonista de receptores NMDA (N-metil-D-aspartato)	Ketamina intravenosa y epidural	2: efectivo en dolor agudo, pero sin efecto a largo plazo en el manejo del dolor de miembro fantasma

Tabla 5. Manejo farmacológico con niveles de evidencia.

ubicadas en estructuras cerebrales relacionadas con las vías del dolor, tálamo, sustancia periacueductal, núcleos del rafé y médula espinal.

- **Agonistas de los receptores NMDA (N-metil-D-aspartato):** un estudio realizado por Alviar y Hale ha investigado la efectividad de estas drogas en síndrome de miembro fantasma establecido usando memantina vs. placebo, dextrometorfan vs. placebo, ketamina vs. placebo y ketamina vs. calcitonina. La intensidad del dolor no disminuyó significativamente con 30 mg/día de memantina en amputaciones traumáticas con dolor crónico.

  Ketamina el fármaco más usado en el medio a dosis de 0,5 mg por kilogramo ha dado buenos resultados en cuanto al manejo de dolor con una dosis única intravenosa. Combinado con calcitonina a una dosis de 0,4 miligramos por kilogramo en dosis única reduce de manera significativa el dolor en comparación a la terapia sola con Ketamina.

Técnicas invasivas

Aquellos pacientes en los que la terapia farmacológica y no farmacológica no ha dado buenos resultados pueden verse beneficiados por algún tipo de intervencionismo, que consiste en bloqueos antiinflamatorios y procedimientos neurolíticos.

Existe mucha controversia sobre los resultados obtenidos en el manejo intervencionista del dolor de miembro fantasma, la técnica intervencionista ideal es aquella que proporcione mejoría eficaz del dolor a corto y largo plazo, mínimamente invasiva, con bajo riesgo de complicaciones o secuelas y con mínimos efectos adversos. Desafortunadamente, hasta el momento, ningún procedimiento intervencionista carece de riesgos, complicaciones y no todos han demostrado efectividad a corto y largo plazos.

Bloqueos nerviosos

Los bloqueos nerviosos son comúnmente usados en el manejo del dolor de miembro fantasma con reporte de alto grado de éxito los primeros días, sin embargo, no es un resultado sostenido, se ha demostrado que solo 14 % de los pacientes reporta mejoría significativa de forma temporal y menos de 5 % a largo plazo. El uso de los bloqueos nerviosos se basa ampliamente en reportes anecdóticos de la literatura, los bloqueos simpáticos son exitosos si las amputaciones son tratadas tan pronto como se inician los síntomas del dolor de miembro fantasma.

Acupuntura

Hasta el momento solo existen reportes de casos que describen el efecto de la acupuntura a corto plazo y no hay estudios con un buen diseño metodológico que permita generar conclusiones de su beneficio a largo plazo.

Algunos autores han recomendado enfocar el tratamiento intervencionista de acuerdo con el hallazgo de neuromas y el examen físico: si el paciente tiene neuroma, realiza run bloqueo diagnóstico y pronóstico del neuroma con ultrasonido, si se observa una respuesta favorable y se obtiene alivio del dolor mayor a 50 % considerar realizar un bloqueo con radiofrecuencia.

Si a pesar del procedimiento el paciente persiste con dolor moderado o severo y si no presenta contraindicaciones, puede ser candidato a implantes con neuroestimulación espinal. La ventaja que existe es que se puede realizar una prueba con electrodo antes del implante. Algunos estudios han demostrado buenos resultados: 30 % persiste con éxito en el alivio del dolor a largo plazo. Para aquellos casos con dolor refractario y con buena respuesta a opioides epidurales, la morfina intratecal es una buena opción de tratamiento.

Los procedimientos intervencionistas no implantables pueden considerarse en casos donde el manejo farmacológico no fue efectivo en el alivio del dolor *(figura 7)*.

En casos de dolor de miembro fantasma que no responde a los tratamientos farmacológicos e intervencionistas iniciales, se sugieren las terapias implantables: neuroestimulación medular y bombas intratecales *(figura 8)*.

Neuroestimulación

La estimulación nerviosa eléctrica transcutánea (TENS), estimulación de médula espinal, estimulación cerebral profunda del núcleo talámico ventroposterior y estimulación de la corteza motora son los usados en el tratamiento del dolor de miembro fantasma.

Algunos autores han reportado disminución de manera exitosa con estimulación nerviosa eléctrica transcutánea: éxito en 5 de 6 pacientes. Otro autor reportó una reducción del dolor en un 66 % durante las primeras 10 horas del procedimiento y otros reportaron buenos a excelentes resultados en solo 25 % de los pacientes tratados con estimulación nerviosa eléctrica transcutánea.

La estimulación cerebral profunda ha demostrado reducción del dolor inicial en 80 % de los pacientes con estimulación talámica sensorial.

Estimulación de cordones posteriores medulares

Evaluaciones sobre la estimulación de médula espinal han demostrado resultados alentadores en dolor neuropático, la estimulación de médula espinal de cordones posteriores es la técnica neuroquirúrgica más

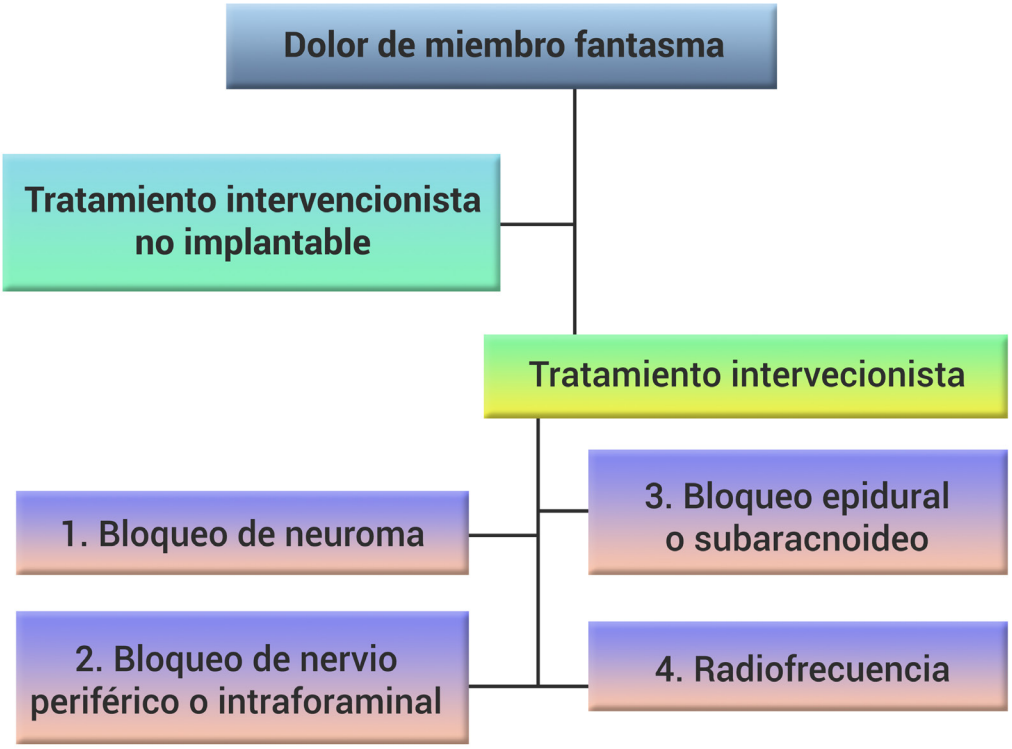

Figura 7. Algoritmo de tratamiento intervencionista no implantable.

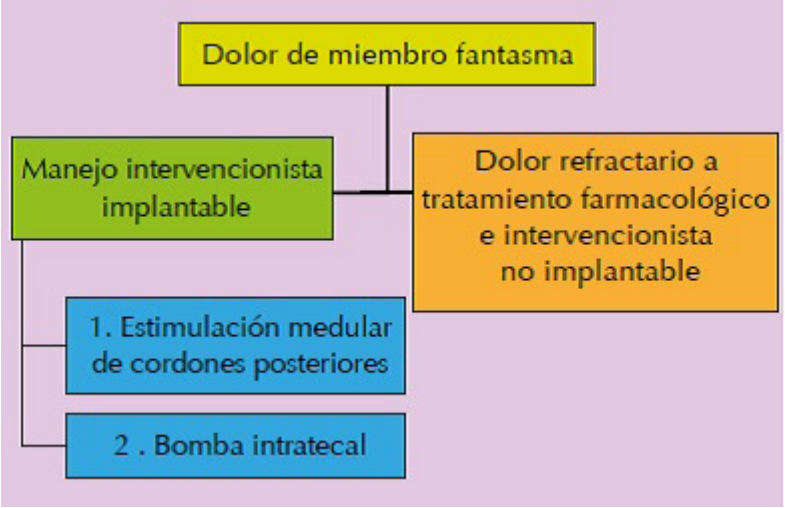

Figura 8. Algoritmo de tratamiento intervencionista implantable.

frecuentemente usada, sin embargo, la taza de éxito disminuye en el tiempo y la reducción del dolor de más de 50 %, a largo plazo, solo está presente en la tercera parte de los pacientes.

La estimulación de los cordones posteriores medulares (*spinal cord stimulation*) (SCS) puede ser eficaz en pacientes que no tienen adecuado alivio con tratamiento farmacológico y debe considerarse seriamente siempre que la fase de prueba sea positiva. El mecanismo de acción atribuido a SCS ha sido tradicionalmente el desarrollado por la teoría de la puerta de entrada, de Melzack y Wall, según la cual, la estimulación eléctrica de las fibras Aβ inhibiría la transmisión de dolor por las más lentas fibras Aδ y C. La neuroestimulación es relativamente segura porque es mínimamente invasiva y tiene características reversibles no asociadas con efectos secundarios por medicación.

Conclusiones

El síndrome de miembro fantasma lo integran tres entidades distintas que pueden coexistir en el paciente: Dolor por Miembro Fantasma (PLP), Sensación por Miembro Fantasma (PLS) y dolor en el muñón. La terapia farmacológica hasta el momento ha sido considerada como el tratamiento de base en la mayoría de los algoritmos de manejo propuestos, sin embargo, el efecto de potenciación a largo plazo o fenómeno de *wind up* que ocurre en el sistema nervioso central permite que la mayoría de los pacientes sea refractaria a los diferentes manejos. Diversos autores pretenden demostrar la eficacia a corto y largo plazo de los procedimientos intervencionistas para el alivio del dolor.

Bibliografía

1. Armuelles Pinzón MA; Errigo Pinillo M. Incidencia del síndrome de miembro fantasma por amputación de extremidad inferior en el Hospital Santo Tomás de mayo a julio 2019. Rev. Méd. Cient. 2021;34(1):21-29.
2. Fakhrurrazy, Khatimah H, Fauziah, Huldani. Phantom Limb Pain. *European J Molecular*. Clinic. Med. 2020; 7(10): 3179-3186.
3. Erlenweina J, Diersb M, Ernstc J, Schulzd F, Petzke F. *Clinical updates on phantom limb pain. Pain Reports*. 2021;9(6): e888. www.painreportsonline.com
4. Cid Calzada J, Parra Jareño R, Gómez-Caro Álvarez-Palencia L, Mareque Ortega M, Romerosa Martínez B. Dolor de miembro fantasma. Opciones de tratamiento: ¿Existe un algoritmo clínico? Research Gate. 20 February 2021. At: https://www.researchgate.net/publication/349463016.
5. Jiang S, Zhou MM, Xia R, Bai JH, Yan LH. *Gabapentin for phantom limb pain after amputation in pediatric oncology: a systematic review protocol. Systematic Reviews*. 2021; 10:26. https://doi.org/10.1186/s13643-020-01571-8.
6. Sarmento T, Luz SCT, Oliveira EF. *Physical therapy evaluation in the immediate post-operative period of patients with lower limbs amputation assisted at the hospital bedside*. Cadernos Brasileiros de Terapia Ocupacional. 2021; 29, e2884. https://doi.org/10.1590/2526-8910.ctoAO2179.
7. Fadili O, Labouche B, Achour FR. *The use of mirror therapy in the treatment of phantom limb pain in amputees. World J Advanced Research Reviews*, 2021, 10(02), 214–219. https://doi.org/10.30574/wjarr.2021.10.2.0228.
8. Mills NS. *The Use of Mindfulness Meditation to Increase the Efficacy of Mirror Visual Feedback for Reducing Phantom Limb Pain in Amputees*. 2021. Doctoral Dissertations. 507. https://repository.usfca.edu/diss/507.
9. Acevedo González JC. Disertación sobre la estimulación cordonal posterior para el tratamiento del dolor. Univ. Med. 2021;62(2). https://doi.org/10.11144/Javeriana.umed62-2.decp.
10. King H, Forrester M. Case report. *Electroacupuncture for alleviation of phantom limb pain*. JRM-CC 2021; 4: jrmcc00061.